

Dr. Daniel Mauricio Álvarez Arrazola*
 Dr. Antonio Guardiola Fernández**
 Dr. Carlos Cuello García***
 Dr. Eduardo Barrera Juárez****
 Dr. Jorge Fernández de la Torre*****

Varicocele e infertilidad: índices de resistencia y pulsatilidad en ramas capsulares de la arteria testicular y su relación con la cuenta espermática

RESUMEN

El varicocele es la causa, corregible quirúrgicamente, más común de infertilidad masculina. La hipótesis de disminución en el aporte sanguíneo y la alteración en la microvasculatura del testículo por aumento en la presión venosa se reflejarían, teóricamente, en el aumento

de los índices de resistencia y pulsatilidad en las ramas capsulares de la arteria testicular. Se estudiaron 33 pacientes: grupo de estudio 13 pacientes; grupo control 20 pacientes. Todos se evaluaron con ecografía testicular Doppler color y con espermograma como método diagnóstico de referencia. No se demostró diferencia estadís-

ticamente significativa en los índices de resistencia y pulsatilidad en las ramas capsulares de la arteria testicular en pacientes con varicocele.

Palabras clave: Doppler, espermograma, testículo, ultrasonido, varicocele.

Continúa en la pág. 297

*Departamento de Radiología Intervencionista, **Departamento de Radiología e Imagen, ***Investigación clínica, ****Departamento de Urología, *****Jefatura Clínica del Departamento de Radiología e Imagen del Hospital San José, Tec de Monterrey. Ignacio Morones Prieto #3000 pte, Col. Doctores, 64710, Monterrey, N.L.
 Copias (copies): Dr. Daniel Mauricio Álvarez Arrazola. Email alvarezmauricio@gmail.com

Introducción

El varicocele es la causa, corregible quirúrgicamente, más común de infertilidad en el paciente masculino.¹ Los varicoceles clínicos están claramente asociados con disminución de la cuenta espermática pero la espermograma es un procedimiento diagnóstico que no goza de las mejores opiniones y resultados, tanto por su complejidad en la obtención de la muestra como por la interpretación inexacta de sus resultados. Los mecanismos fisiopatológicos de la alteración en la cuenta espermática y de las características morfológicas y dinámicas de los espermatozoides aún no han sido determinados con exactitud. Nuestro estudio propone el uso de dos variables obtenidas a través del ultrasonido Doppler color y espectral para demostrar si existe algún comportamiento específico circulatorio arterial en pacientes con varicocele y disminución en la cuenta espermática. La finalidad es ofrecer una alternativa diagnóstica no invasiva que genere una predicción del

estado de la cuenta espermática en un paciente con varicocele clínico.

Generalidades y fisiopatología

Varicocele es la dilatación patológica del plexo pampiniforme del cordón espermático¹ (imagen 1). Su incidencia en la población general es de aproximadamente 15% pero aumenta a entre 19 y 41% en la población estudiada por infertilidad.¹ La etiología del varicocele es controvertida con teorías que van desde variantes anatómicas, reflujo venoso secundario a disfunción valvular congénita o adquirida, hasta obstrucción venosa.¹

El aumento en la presión venosa puede afectar el aporte sanguíneo y la microvasculatura del testículo relacionándose con disminución del flujo arterial que intenta mantener la homeostasis de la presión intratesticular.² La distribución en las resistencias vasculares indica que la presión capilar puede ser extremadamente sensible al aumento en la presión venosa, considerando el modelo de hámster.² En el modelo experimental, al ligar las vías colaterales del flujo venoso y ocluir parcialmente la vía principal de salida de flujo venoso distal al plexo, más de 90% de la elevación en la

ABSTRACT

Varicocele is the leading cause of surgically correctible male infertility. The hypothesis of diminishing blood flow and alteration in microvasculature of the testicle due to increase

of venous pressure would be reflected, theoretically, in an increase of resistance and pulsatility indices in the capsular branches of the testicular artery. Thirty-three patients were studied in our sample: study group 13 patients, control group 20 patients. They all were evaluated with testicular Doppler color echography and with spermato-

biopsy as diagnostic method. No statistically significant difference was observed in the resistance and pulsatility indices in capsular branches of the testicular artery in patients with varicocele.

Key words: Doppler, spermogram, testicle, ultrasound, varicocele.

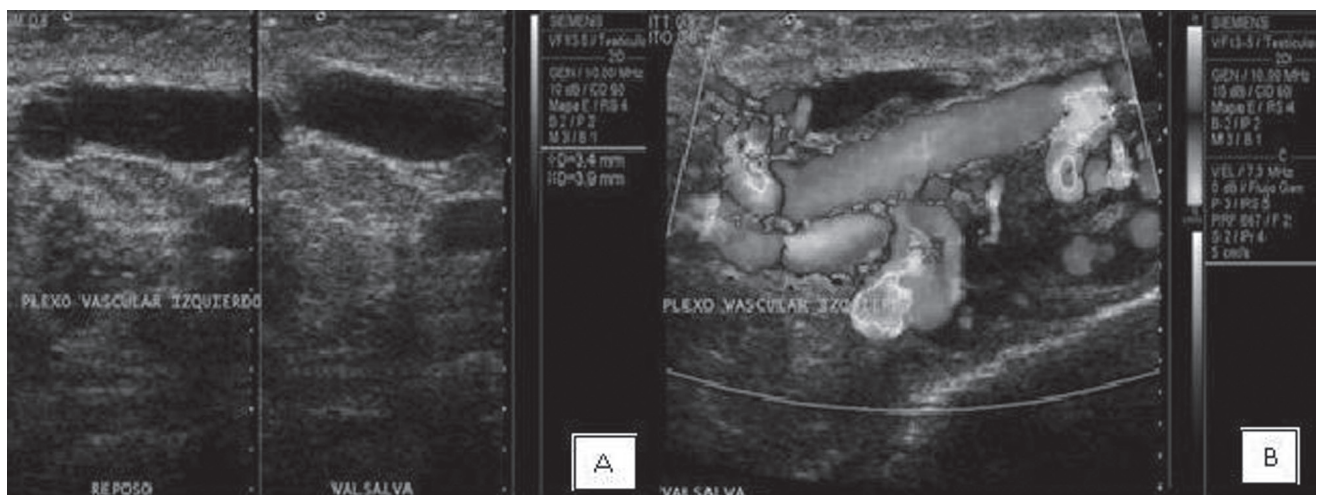presión venosa del plexo pampiniforme se trasmite a las vénulas poscapilares. La vasoconstricción crónica precapilar puede tener un efecto deletéreo al dejar de suplir nutrientes al testículo y puede afectar, secundariamente, a la espermatogénesis.¹

La presión venosa elevada puede, además, inducir cambios en la presión oncótica e hidrostática y modificar el transporte y ambiente paracrinos de hormonas clave, agregando alteraciones en el intercambio microvascular de fluidos.¹ Los estudios de Hsu et al. son evidencia de que estas propuestas pueden ser correctas al demostrar disminución de las concentraciones de nucleótidos de adenosina y reducción de nicotinamida-adenina dinucleótido—citocromo C en ratas con varicocele inducido.³ Estos estudios sugieren una fosforilación oxidativa mitocondrial defectuosa o bien metabolismo energético defectuoso en los testículos con varicocele inducido.³

Desafortunadamente, no ha sido posible establecer un mecanismo único como responsable de la fisiopatología del varicocele. Sin duda los modelos animales son y serán útiles para intentar entender este complejo proceso. El mecanismo debe ser multifactorial y debe incluir una predisposición genética que pudiera responder a la expresión clínica variable de los varicoceles respecto a la espermatogénesis e infertilidad en humanos.¹

Ultrasonido Doppler color

Permite demostrar la macrovasculatura y por lo tanto, indirectamente, valorar perfusión a expensas del Doppler color, power Doppler y ultrasonido Doppler espectral. El tejido testicular normal muestra normalmente un patrón vascular “estelar”.⁴ Los factores técnicos del ultrasonido deben ser ajustados para poder recabar flujos de baja velocidad: (PRF y filtro de pared bajos,



Imágenes 1A y B. Estructuras tubulares anecoicas prominentes en topografía del plexo pampiniforme izquierdo en escala de “grises”. La exploración espectral con Doppler color es imprescindible para corroborar la naturaleza venosa de las imágenes tubulares.

con ganancia de color generalmente arriba de 80%). El ultrasonido Doppler color reporta una sensibilidad de entre 83 y 95% para detectar varicocele subclínico.⁵

El índice de resistencia (IR) se ha correlacionado con la perfusión tisular. Diferentes alteraciones tisulares se relacionan con el aumento o la disminución del IR. Ünsal et al. publicaron que el IR es un indicador de la microcirculación testicular y que está incrementado en los casos de varicocele clínico.⁶ Es necesario considerar en un futuro cercano una correlación entre los IR, el volumen testicular y la cuenta espermática.⁶

Índices de resistencia y pulsatilidad en las ramas capsulares de la arteria testicular

De acuerdo con los resultados de Ünsal et al. los valores de los índices de resistencia y pulsatilidad en las ramas capsulares de la arteria testicular (en pacientes con varicocele) fueron significativamente más elevados que en los controles sanos⁷ (imagen 2). Los índices de resistencia y pulsatilidad son parámetros confiables para evaluar la resistencia al flujo en el sistema arterial y para detectar alteraciones en la condición hemodinámica respecto a las medidas de velocidad. El aumento en los índices de resistencia y pulsatilidad en pacientes con varicocele clínico podría ser un reflejo de una microcirculación arterial alterada.^{8,9}

Material y métodos

Protocolo de estudio evaluado y aprobado por el Comité de Ética e Investigación de la institución.

Se incluyeron 33 pacientes referidos por la consulta urológica (pública y privada) para realización de Doppler testicular por infertilidad, dolor escrotal, etcétera. Algunos contaban con una prueba espermática reciente (últimos 3 meses) y, aquellos que no contaban con este examen de laboratorio, recibieron facilidades para realizar el estudio en un laboratorio que participó como apoyo de esta investigación. Se realizó, en todos los casos, ultrasonido Doppler testicular y cuenta espermática en el periodo de junio a octubre de 2010.

Se obtuvo el consentimiento informado de todos los pacientes (requisito para poder ser incluido en el estudio) y se aplicó un cuestionario médico orientado y detallado previo el estudio. Los criterios de exclusión fueron:

- 1) Cirugía de varicocele previa.
- 2) Enfermedad sistémica.
- 3) Tratamiento previo con quimioterapéuticos.
- 4) Sospecha de cáncer testicular.
- 5) Estatus posvasectomía.

A todos los pacientes se les realizó exploración en escala de grises y evaluación Doppler color escrotal con transductor lineal de 10 MHz conectado a una máquina Sonoline Antares (Siemens® Ultrasound, Mountain View, CA.). Los pacientes fueron divididos en 2 grupos con base en el grado de varicocele identificado en la exploración ecográfica:

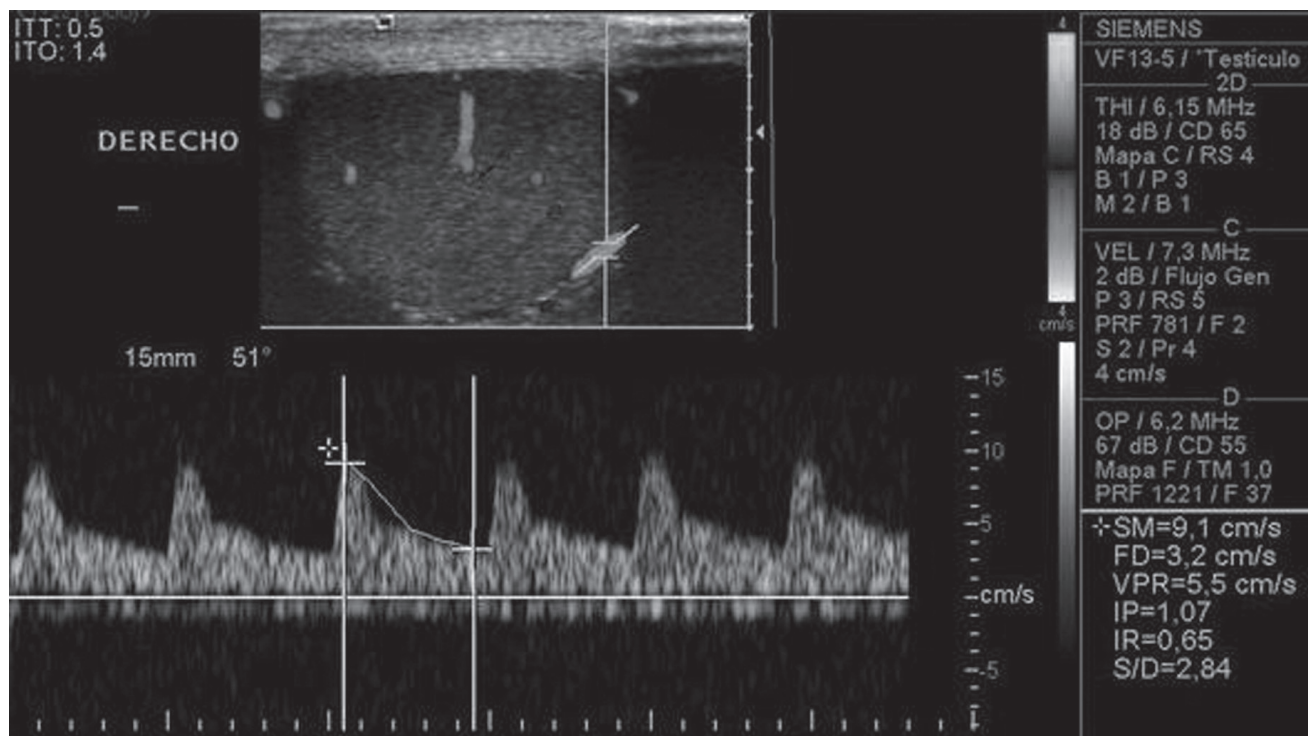


Imagen 2. Doppler color y espectral de la rama capsular (flecha) de la arteria testicular.

- 1) *Grupo control*: pacientes sin varicocele y/o varicocele grado 1.
- 2) *Grupos de estudio*: pacientes con varicocele grados 2 y 3.

Escala de graduación del varicocele⁵ (imagen 3):

- a) *Grado 0*: sin venas dilatadas.
- b) *Grado 1*: venas dilatadas < 2.5 mm de diámetro sin fuga venosa con maniobra de Valsalva.
- c) *Grado 2*: venas dilatadas y tortuosas, diámetro entre 2.5 y 3.5 mm y fuga venosa con maniobra de Valsalva.
- d) *Grado 3*: venas dilatadas y tortuosas > 3.5 mm de diámetro y fuga venosa con maniobra de Valsalva.

Para el análisis Doppler color y espectral de las ramas capsulares y de las ramas intratesticulares (imagen 4) se obtuvieron los siguientes parámetros:

- 1) Velocidad de pico sistólico.
- 2) Velocidad diastólica final.

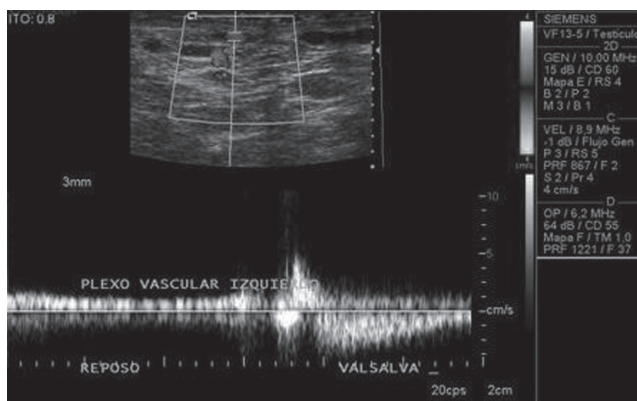


Imagen 3. Caracterización de la fuga venosa en el plexo pampiniforme.

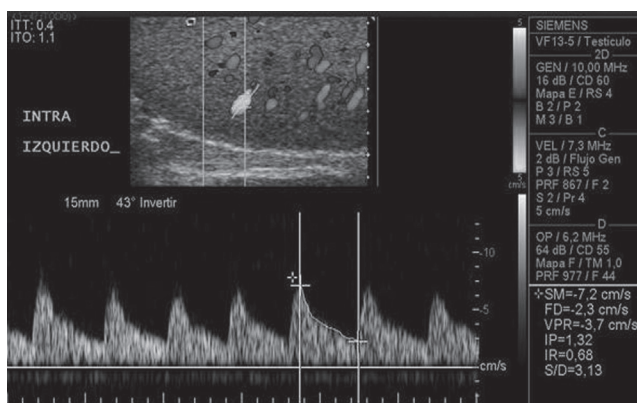


Imagen 4. Análisis espectral de la arteria intratesticular izquierda.

- 3) Índice de resistencia.
- 4) Índice de pulsatilidad.

Todas las ecografías fueron efectuadas por el mismo operador, en la misma máquina, siguiendo y garantizando así un protocolo de estudio homogéneo y reproducible. Se adquirieron mediciones en tres o cuatro arterias intratesticulares y capsulares de cada testículo. El análisis espectral del Doppler color fue realizado por otro radiólogo con amplia experiencia en ecografía urogenital que no tenía conocimiento del historial clínico y los resultados del espermograma. Se promediaron 2 medidas consecutivas en trazos que incluían por lo menos 5 curvas espectrales idénticas (imagen 4), además se evaluó la anatomía escrotal y la presencia y grado de varicocele.

Los volúmenes testiculares fueron automáticamente calculados por el programa incluido en el equipo, usando la fórmula elíptica, de acuerdo con las 3 distancias perpendiculares más largas en los diámetros del testículo medidas con *callipers* electrónicos. El espermograma fue realizado sin contar con información de los hallazgos del ultrasonido y comprende:

Examen fisicoquímico: a) licuefacción, b) aspecto, c) volumen, d) viscosidad y e) pH.

Examen microscópico que evalúa: a) movilidad, b) aglutinación, c) viabilidad, d) concentración, e) morfología y f) células diferentes a los espermatozoides.

El parámetro utilizado para considerar oligospermia fue la concentración espermática en millones/ml utilizando como rango de referencia el otorgado por la OMS:¹⁰ 12–16 millones/ml.

Análisis estadístico

Se realizó el análisis estadístico de los resultados con PAWS (antes SPSS), versión 17, de Windows®. La prueba t de Student se empleó para comparar los resultados. Un valor de *p* menor a 0.01 fue considerado estadísticamente significativo.

Resultados

El grupo de estudio se conformó con 13 pacientes con edad promedio de 25 años (rango 21–35). Fue necesaria una exclusión “tardía” por referir, después de haberle realizado el estudio de ecografía, tratamiento para varicocele con escleroterapia. Finalmente se incluyeron sólo 12 pacientes.

El grupo control contó con 20 pacientes con edad promedio de 26 años (rango 19–34). La distribución de los varicoceles se muestra en el cuadro I. El volumen testicular promedio en el grupo control fue de $14.6 \pm 4.7 \text{ cm}^3$; en el grupo de estudio (varicocele) fue de $10.4 \pm 2.5 \text{ cm}^3$ (cuadro II).

Cuadro I. Distribución de los varicoceles

Grado	Pacientes con hemiescrotos derecho (n = 32)	Pacientes con hemiescrotos izquierdo (n = 32)
No varicocele	30 (93.7%)	20 (62.5%)
Grado 1	0	0
Grado 2	2 (6.2%)	9 (28.1%)*
Grado 3	0	3 (9.3%)

No varicocele y grado 1 fueron aceptados como varicocele subclínicos (grupo control).

Grados 2 y 3 fueron aceptados como varicoceles clínicos (grupo de estudio).

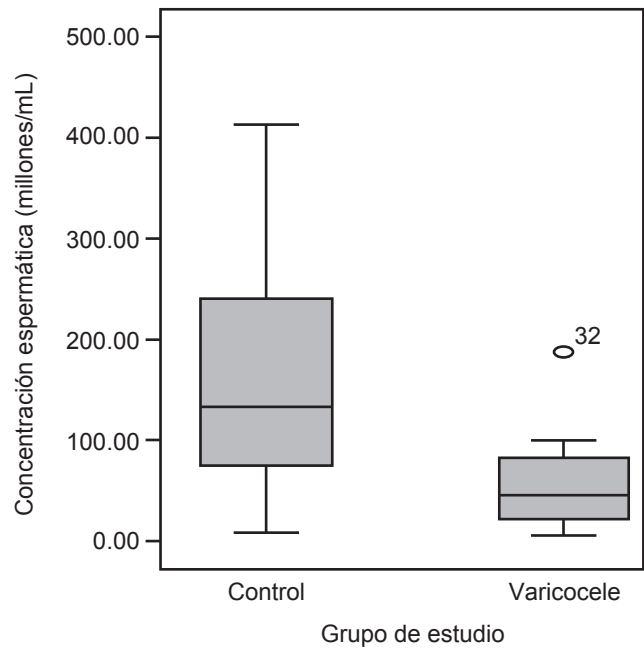
*2 pacientes presentaron varicocele bilateral grado 2.

Cuadro II. Volumen testicular por grupos de la población en estudio

	Volumen testicular	Valor de <i>p</i>
Grupo control	14.6 ± 4.7	0.001
Grupo varicocele	10.4 ± 2.5	0.001

En el análisis espectral Doppler no se demostró diferencia estadísticamente significativa en la medición de los índices de resistencia y pulsatilidad de las ramas capsulares, así como tampoco de las ramas intratesticulares derechas o izquierdas (cuadro III).

La revisión de los valores de concentración espermática en millones/ml, en ambos grupos de estudio,

**Figura 1.** Gráfica de distribución intercuartil de la cuenta espermática en ambos grupos de la población en estudio.

es congruente con lo descrito en la literatura con relación a la disminución en la cuenta espermática en los pacientes con varicocele (figura 1). La relación entre el aumento en los índices de resistencia (IR) en el análisis espectral del ultrasonido Doppler color y la oligospermia en pacientes con varicocele no pudo ser demostrada (cuadro IV).

Cuadro III. Resultados del análisis espectral de las ramas terminales de la arteria testicular

	Ramas capsulares			Ramas intratesticulares		
	Grupo de estudio	Grupo control	Valor de <i>p</i>	Grupo de estudio	Grupo control	Valor de <i>p</i>
VPS						
Derecho	9.46 ± 2.73	10 ± 2.30	0.326	6.16 ± 1.90	6.24 ± 2.08	0.803
Izquierdo	8.95 ± 1.97	10 ± 2.09	0.107	6.11 ± 2.07	6.9 ± 2.3	0.34
VDF						
Derecho	2.84 ± 1.09	3.28 ± 1.07	0.125	2.43 ± 1.04	2.40 ± 0.77	0.92
Izquierdo	2.78 ± 0.78	3.13 ± 0.60	0.182	2.18 ± 0.76	2.52 ± 0.85	0.387
IR						
Derecho	0.73 ± 0.11	0.70 ± 0.21	0.116	0.64 ± 0.11	1.27 ± 2.86	0.716
Izquierdo	0.69 ± 0.07	0.68 ± 0.07	0.632	0.67 ± 0.08	0.63 ± 0.07	0.239
IP						
Derecho	1.44 ± 0.34	1.40 ± 0.47	0.408	1.05 ± 0.24	1.06 ± 0.24	0.803
Izquierdo	1.38 ± 0.32	1.38 ± 0.32	0.803	1.18 ± 0.26	1.13 ± 0.28	0.659

VPS = velocidad de pico sistólico; VDF = velocidad diastólica final; IR = índice de resistencia; IP = índice de pulsatilidad. Media ± desviación estándar.

Cuadro IV. Distribución de pacientes con oligospermia

Grupo de estudio <i>n</i> = 12	Grupo control <i>n</i> = 20	Valor de <i>p</i>
2 (16.7%)	1 (5%)	0.54

Discusión

A pesar de las múltiples teorías alrededor del proceso mediante el cual los varicoceles causan disminución en la cuenta espermática aún no existe una verdad absoluta al respecto y se considera posible una causa multifactorial. En los trabajos presentados por Sweeney et al.² se menciona al aumento en la presión venosa como causa indirecta de aumento en la presión arterial a nivel de las ramas capsulares de la arteria testicular, lo cual es compensado por una vasoconstricción arterial. El trabajo de Hsu et al.³ concluye que una disminución del flujo sanguíneo, en los testículos de ratas con varicocele inducido, genera disminución de los nutrientes a este nivel y por lo tanto una espermatogénesis alterada. Esta premisa es clave para asumir que muy probablemente éste sea uno de los mecanismos fisiopatológicos para explicar la disminución de la cuenta espermática en ese tipo de pacientes. En los últimos años se han reportado múltiples intentos de caracterizar las alteraciones en la vascularidad en los testículos con varicocele, a través de las distintas herramientas del ultrasonido diagnóstico, sin resultados concluyentes. Destaca un artículo recientemente publicado por Ünsal et al.⁶ donde se apoya la teoría del equipo de trabajo de Sweeney: identifica el aumento en los índices de resistencia y pulsatilidad en las ramas capsulares de la arteria testicular de pacientes con varicocele. Sin embargo, el análisis de los índices de resistencia y pulsatilidad de las ramas capsulares e intratesticulares de la arteria testicular en pacientes con varicocele y controles, en nuestro estudio, no identificó diferencia estadísticamente significativa de los mismos, así como tampoco fue posible obtener una correlación de éstos con respecto a la cuenta espermática.

Nuestro estudio podría estar limitado por el tamaño de la muestra (*n*=32); sin embargo, el estudio de Ünsal et al. no presenta una muestra significativamente mayor (*n*=34) y la única diferencia, desde el punto de vista técnico ecográfico, es el uso de Doppler color en nuestro estudio y no el de Power Doppler (Ünsal, et al). Lo anterior no es una razón de peso para incidir sobre los resultados presentados ya que el empleo de Doppler color o Power Doppler no afecta en los cálculos de los índices de resistencia o pulsatilidad. Las ramas capsulares de la arteria testicular tienen un ángulo anatómico favorable para el análisis espectral con Doppler color, situación que se dificulta al intentar analizar las ramas intratesticulares debido a la

tortuosidad en su disposición anatómica, situación que favorece lecturas menos exactas o menos confiables. Nuestros resultados coinciden con algunos trabajos publicados, como el de Grasso Leanza et al.,¹¹ donde no se encontró elevación en la velocidad de pico sistólico de la arteria testicular en pacientes con varicocele comparada con un grupo de controles.

Nuestra casuística no difiere en el número, características o grado de varicocele con respecto al reporte de Ünsal et al. que proclama índices de resistencia y pulsatilidad elevados en los testículos con varicocele; situación que no pudimos reproducir en nuestro universo de pacientes. Como observaciones paralelas identificamos lo siguiente: 1. A través del análisis estadístico de las variables estudiadas se ratifica, con un valor estadísticamente significativo, la disminución de volumen en el testículo con varicocele y una tendencia a presentar bajas cuentas espermáticas en este mismo grupo y 2. Nuestros resultados sugieren que no existen aumentos en los índices de resistencia y pulsatilidad en las ramas capsulares de la arteria testicular en pacientes con varicocele y que, por lo tanto, no es posible señalar una relación directa con la cuenta espermática. Sin embargo, sería indispensable un estudio con una muestra de mayor tamaño para confirmar estos resultados.

Conclusión

A pesar de que fisiopatológicamente se presume que en el varicocele el aumento en la presión venosa precapilar tiene como repercusión directa la vasoconstricción arterial, en esta investigación no fue posible reproducir este mecanismo en el análisis espectral con ultrasonido Doppler en las ramas capsulares de la arteria testicular. La complejidad de la técnica para recabar información espectral con Doppler de estos vasos y el carácter operador dependiente del procedimiento resulta impráctico, en este momento, para el ejercicio clínico cotidiano. Por lo tanto creemos que no es viable catalogar, a través del análisis espectral con Doppler de las ramas terminales de la arteria testicular en pacientes con varicocele, a aquellos que tendrán alteraciones en la cuenta espermática.

La intención de evitar el espermograma, basándose en el análisis espectral de arterias intratesticulares y/o capsulares del testículo, no puede sustentarse con base en los resultados de nuestra investigación y, de hecho, pone en entredicho los resultados del único reporte de Ünsal et al., que pretenden favorecer al ultrasonido Doppler espectral como un procedimiento "pronóstico" para sustituir al espermograma como prueba obligada en el estudio de la pareja con historial de infertilidad.

Agradecimiento

Agradecemos a Laboratorios Dr. Moreira por las facilidades otorgadas para la realización de este estudio.

Referencias

1. Naughton CK, Nangia AK, Agarwal A. Varicocele and male infertility: Part II Pathophysiology of varicoceles in male infertility. *Human Reproduction Update* 2001;7:473-481.
2. Sweeney TE., Rozum, JS., Gore RW. Alteration of testicular microvascular pressures during venous pressure elevation. *Am J Physiol* 1995;269:H37-H45.
3. Hsu, HS., Chang, LS., Chen, MT. et al. Decreased blood flow and defective energy metabolism in the varicocele bearing testicle of rats. *Eur Urol* 1994;25:71-75.
4. Schurich M, Aigner F, Frauscher F, Pallwein L. The role of ultrasound in assessment of male fertility. *European Journal of Obstetrics & Gynecology and Reproductive Biology* 2009;144S:S192-S198.
5. Hoekstra T, Witt MA. The correlation of internal spermatic vein palpability with ultrasonographic diameter and reversal of venous flow. *J Urol* 1995;153:82-84.
6. Ünsal A, Turgut AT, Taskin F, Kosar U, Karaman CZ. Resistance and pulsatility index increase in capsular branches of testicular artery: indicator of impaired testicular microcirculation in varicocele? *J Clin Ultrasound* 2007;35:191-5.
7. Chiou RK, Anderson JC, Wobig R, Rosinsky D, et al. Color Doppler Ultrasound Criteria to diagnose varicoceles: Correlation of a new scoring system with physical examination. *Urology* 1997;50:953-957.
8. Boote EJ. Doppler US techniques: Concepts of blood flow detection and flow dynamics. *Radiographics* 2003;23:1315.
9. Hertzberg BS, Carroll BA, Bowie JD, et al. Doppler US assessment of maternal kidneys: analysis of intrarenal resistivity indexes in normal pregnancy and physiologic pelvic ectasia. *Radiology* 1993;186:689.
10. Cooper T, Noonan E, Von Eckardstein S, Auger J, et al. World Health Organization reference values for human semen characteristics. *Human Reproduction Update* 2010;16:231-245.
11. Grasso Leanza F, Pepe P, Panella P, et al. Volocimetric evaluation of spermatic vessels with echocolor Doppler in patients with idiopathic varicocele. *Minerva Urol Nephrol* 1997;49:179.